International Journal of Advanced Academic Studies 2021; 3(3): 130-135

E-ISSN: 2706-8927
P-ISSN: 2706-8919
www.allstudyjournal.com
IJAAS 2021; 3(3): 130-135
Received: 06-05-2021
Accepted: 13-06-2021

Dr. Qaiswer Shah Lakanwal
Teaching Assistant, Lecturer at Anatomy and Histology Department in Medical Faculty Shaikh Zayed University, Khost, Afghanistan

Dr. Mujahed Hematyar
Teaching Assistant, Lecturer at Physiology and biochemistry Department in Medical Faculty Shaikh Zayed University, Khost, Afghanistan

Corresponding Author:
Dr. Qaiswer Shah Lakanwal
Teaching Assistant, Lecturer at Anatomy and Histology Department in Medical Faculty Shaikh Zayed University, Khost, Afghanistan

Autonomic nervous system anatomy

Dr. Qaiswer Shah Lakanwal and Dr. Mujahed Hematyar

لنډيز
په دې مقاله کې د خپل سره عصبی سیستم او د هغه په دری عمده برخو لکه سمپاتیک ، پاراسمپاتیک او Enteric system په اناتومی باندی بحث شوی دی .

موخې
ددی مقالی اصلي موخه داده چې د طب پوهنځۍ محصلین او ټول روغتیاپال قشرکه چېری دغه مقاله مطالعه کړی نو دوی به وکړی شي چې خپل سره عصبی سیستم په اناتومی باندی پوه شی ، څرنګه چې خپل سره عصبی سیستم د انسان اکثره ژوندی اعضاوی تعصبوی او اکثره دواګانی د خپل سره عصبی سیستم د تنبه او یا نهي کولو د لاری خپل عمل تر سره کوي ، نو هر روغتیاپال به د ناروغانو په تداوی کی ورڅخه پوره پوره ګټه واخلي .

د کار توکي او کړنلاره
دا مقاله چې کتابتوني بڼه لري د معتبرو علمی کتابونو او ویب پاڼو څخه د نویو او تازه راټولو شویو معلوماتو او څیړنو څخه په ګټی اخېستنې سره برابره شوي ده .

سريزه
ځپل سره عصبی سیستم د محیطی عصبی سیستم یوه برخه ده ، کوم چې د انسان د بدن غیر ارادی فزیولوژیکی کړنی تنظیموی ، په شمول د وینی فشار ، تنفس ، هضم او جنسی کړنی .
خپل سره عصبی سیستم په درو اناتومیکو برخو ویشل شویدی ، سمپاتیک ، پاراسمپاتیک ، او enteric سمپاتیک عصبی سیستم او پاراسمپاتیک عصبی سیستم دواړه مرسله او موصله عصبی الیاف لری کوم چې حسی کړنی دننه خواته او حرکی کړنی د بهر خواته تهیه کوي .لکه مرکزی عصبی سیستم همدا ډول سمپاتیک عصبی سیستم او پاراسمپاتیک عصبی سیستم هم حرکی عصبی لاره یی دواړو حجرات درلودونکی دی یعنی preganglionic neuron د حجری د جسم سره په مرکزی عصبی سیستم کی او postganglionic neuron کوم چې د موخی نسج تعصیبوی . او دکولموعصبی سیستم کوم چې د غنی جال په قسم شکل لری او پاتی نوره وظایف د عصبی سیستم سرته رسوی ، د سل میلیونو څخه زیات عصبی حجرات لری ، د پتنځلسو څخه زیات مارفولوژیک شکلونه لری کوم چې د هضمی سیستم وظایف تنظیموي . کله چې سیپاتیک عصبی سیستم فعاله شی لکه د جنګ او یاهوای الوتنی په وخت کی نو فشار او د زړه حرکات زیاتیږی ، ګلا یکوجن په ګلوکوزبدلیدنه ، د هضمي سیستم استداري حرکات کمیږی ، سیپاتیک عصبی سیستم د انسان په بدن کی تقریباً هرژوندی نسج تعصیبوی .
بل اړخ ته پاراسمپاتیک عصبی سیستم چې کله فعاله شی د د زړه ضربان او د وینی فشار کمیږی د کولمو استداری حرکات او د غدواتو فعالیت زیاتیږی ، پاراسمپاتیک عصبی سیستم یواځی د سر ، حشوی اعضاوی ، او بیرونی تناسلی سیستم تعصبوی ، نسبتاً سیپاتیک عصبی سیستم ته یی د تعصیب ساحه کمه ده .
او دکولموعصبي سیستم د reflex pathways څخه جوړ شویدی کوم چې د هضمی سیستم دندی لکه د هضمی سیستم د عضلاتو تقلص او استرخا ، افراز او جذب ، او د وینی رسیدنه په هضمی سیستم کی تنظیموی .
په سمپاتیک او پاراسمپاتیک دواړو سیستمونو کی presynaptic عصبی حجرات اسیتایل کولین نیروترانسمیتر لری ، ولی postsynaptic عصبی حجرات د سیپاتیک عصبی سیستم norepinephrine (NE) لری او پاراسمپاتیک عصبی حجرات اسیتایل کولین لری او انتیریک عصبی سیستم د نیروترانسمیترو زیات ډولونه لکه استایل کولین ، نیترس اوکساید ، او سیروتینین لري .

دخپل سره عصبی سیستم اناتومی

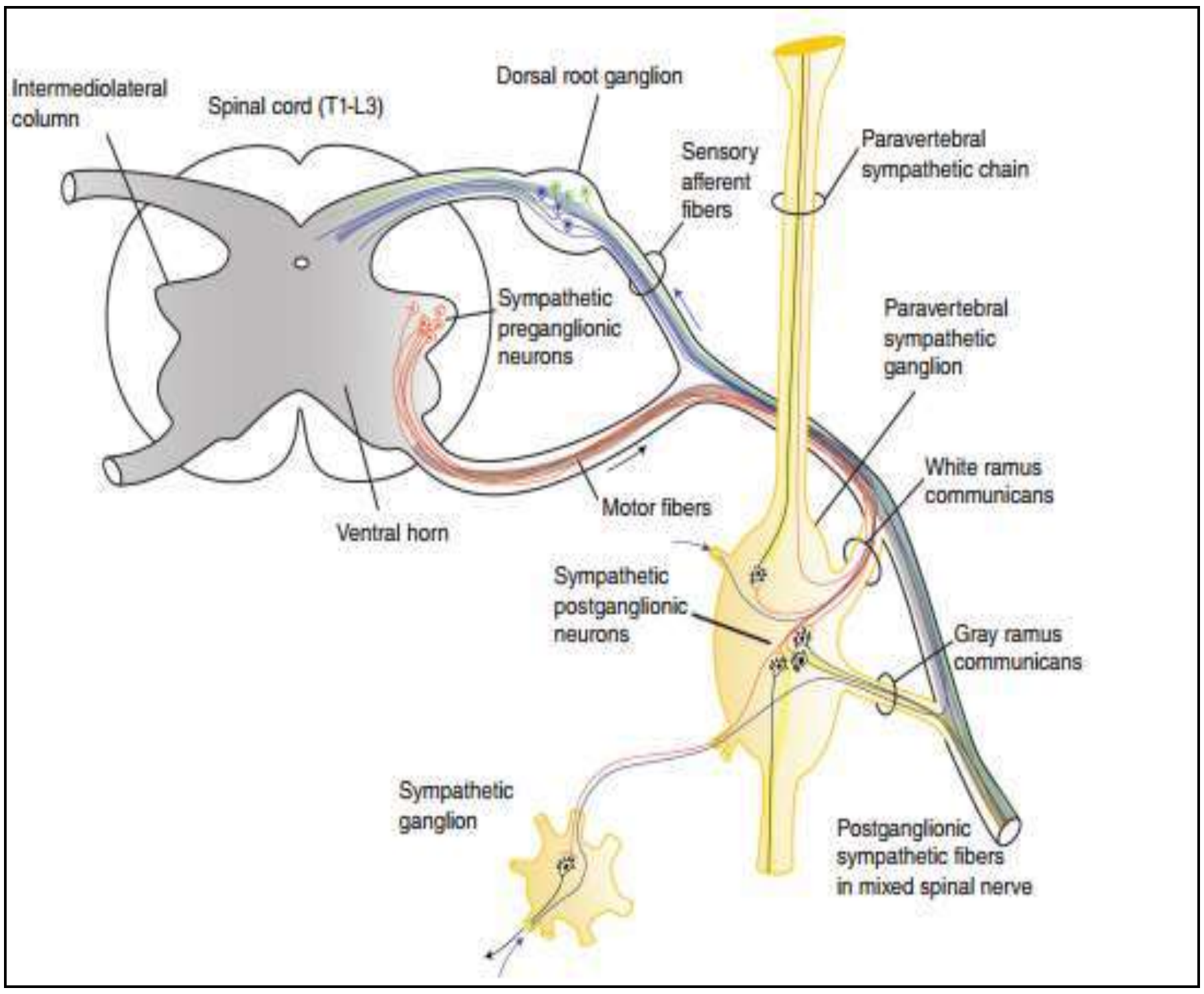

اکسونونه د نورو راوتلو برخو یعنی دیندرایت څخه اوږده دی اکثره د میالین شیټ په واسطه پوښل شوی دی ، دغه د اکسونونو شیټونه د مخصوصو حجراتو نه چې د Schwann cellپه نوم یادیږی جوړشویدی چې دا شیټونه د باندی نه د Neurolemaپه واسطه پوښل شوی دی ، د عصبی حجراتو شکل نظر د د دینداریتونو شمیر ته توپیر کوی ، هغه عصبی حجرات چې څو عدده دینداریټ او یو اکسون ولری د Multipolar په نوم او هغه عصبی حجری چې یو اکسون او یو دیندرایټ ولری د Bipolar په نوم او ځینی عصبی حجرات صرف یوه راوتلی برخه لری چې دغه ډول عصبی حجرات د Unipolarپه نوم یادیږی. د عصبی حجری د اکسون برخی نهایت په څو شعبو ویشل کیږی چې د بلی عصبی حجری سره یو ځای کیږی چې د دواړو د یو ځای کیدو محل ته synapse ویل کیږی ، په مرکزی عصبی سیستم کی د همیشه لپاره اکسون د بلی عصبی حجری سره تړل کیږی ، لاکن د مرکزی عصبی سیستم څخه د باندی اکسونونه په عضله ، غده او یاهم په محیطی عقدو باندی ختمیږی (۱).

سمپاتیک عصبي سیستم

موصله عصبی الیاف

د اولی صدری سګمینټ نه تر دوهمی قطنی سګمینټ پوری د نخاع شوکی د هر سګمینټ gray matter د یو جنبی قرن (Horn)یاcolumnلرونکی دی ، چې په دی قرن کی د سمپاتیک اعصابو د ارتباطي عصبی حجراتو cell bodies موقعیت لری ، ددی عصبی حجراتو myelinated axons د قدامی عصبي ریښی له لاری له نخاع نه خارجیږی او بیا د paravertebral ganglia ته تیریږی د سمپاتیک اعصابو دغه الیافو ته قبل العقدوی عصبي الیاف ویل کیږی ، د ملاتیرداړو خواوعقداتو ته په رسیدو نوموړي الیاف د لاندی سرنوشت سره مخامخ کیږی (۹)

مخکی له دی څخه چې د خپل سره عصبی سیستم کوم چې د محیطی عصبی سیستم یوه برخه ده شروع وکړو لومړی باید د عصبی سیستم په ویشنه باندی یو مرور وکړو. عصبی سیستم لومړی په دوو برخو ویشل شوی دی، مرکزی عصبی سیستم (CNS) او محیطی عصبی سیستم (PNS)، بیا مرکزی عصبی سیستم په دوو برخو ویشل شوی دی (د ماغ یا brain او نخاع شوکی یا spinal cord) او محیطی عصبی سیستم هم په دوو برخو ویشل شویدی (محیطی اعصاب یا peripheral nerves او عصبی عقدیوی یا Nerve ganglia) او همدارنګه محیطی اعصاب بیا په درو برخو ویشل شویدی (cranial nerve, spinal nerve, splanchnic nerve) او همدارنګه عصبی عقدیوی په دریو برخو ویشل شویدی (dorsal root ganglia of spinal nerve, certain cranial nerve root ganglia, autonomic ganglia) ولی د فزیولوژي له اړخه محیطی عصبی سیستم لومړی په دوو برخو ویشل شوی دی (somatic nerve system, Autonomic nervous system) چې بیا اوټونوم عصبی سیستم په خپل وار سره په درو برخو ویشل شویدی (sympathic, parasympathic, entric). د عصبی سیستم ساختمانی او وظیفوی واحد د عصبی حجری یا نیرون په نوم یادیږی ، عصبی حجرات د مخصوص منضم نسج په واسطه چې د Neuralgiaپه نوم یادیږی تقویه کیږی ، هره عصبی حجره د cell body نه چې په مرکز کی یی هسته قرار لری تشکیل شوی ده ، د هری عصبی حجری جسم د یو تعداد راوتلو برخو (process)لرونکی دی چې نوموړی راوتلی برخی د dendritesپه نوم یادیږی ، ددی راوتلو برخو له ډلی څخه یوه راوتلی برخه یو څه اوږده ده د اکسون په نوم یادیږی د اکسون او نورو راوتلو برخو (dendrites) ترمنځ عمده توپیر دادی چې دیندرایت د حجری جسم ته تنبهات راوړی او اکسون د عصبی حجری له جسم نه تنبهات بیرون ته انتقالوی ،

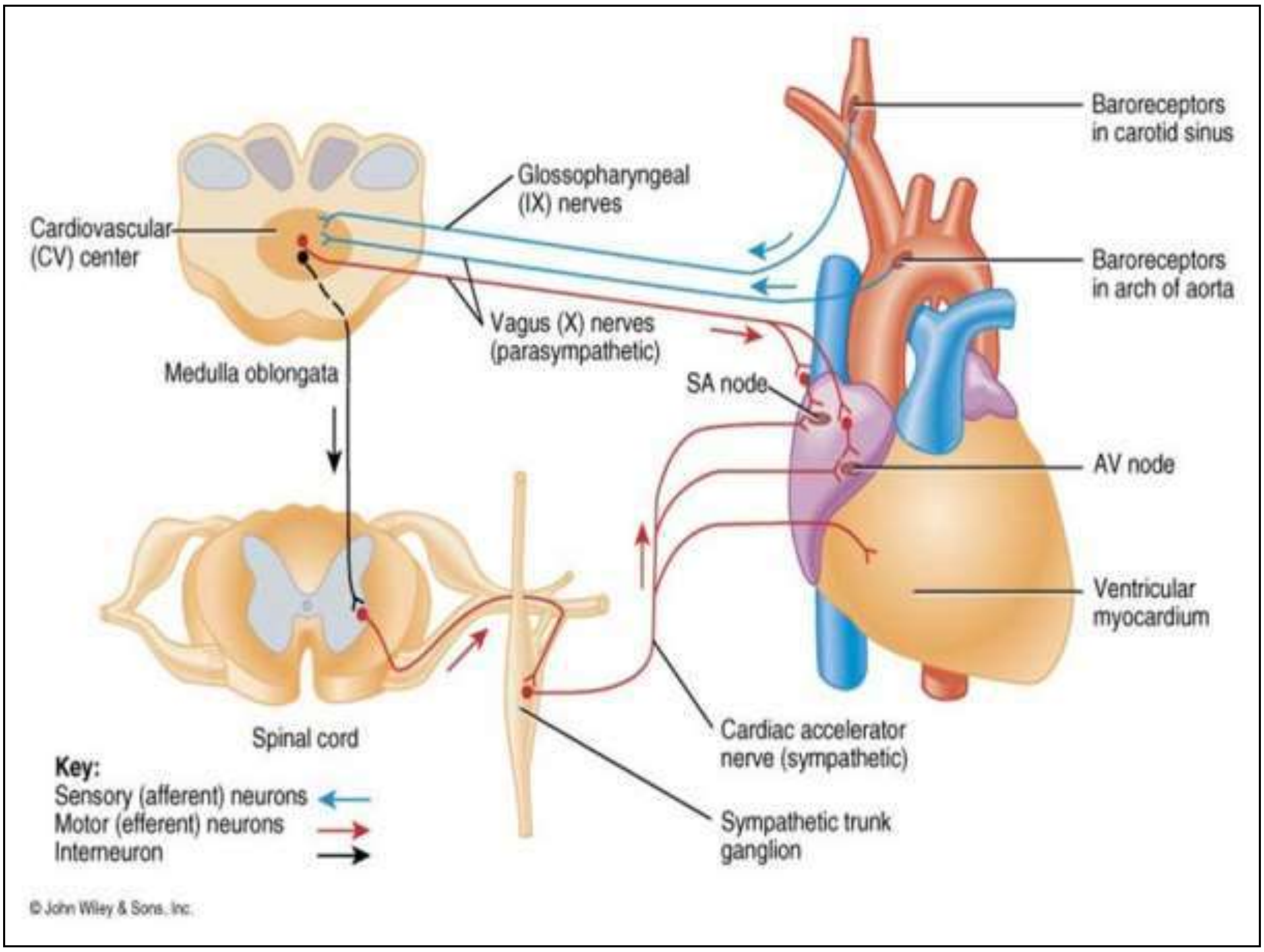

صدری برخه کی د paravertebral ganglia له مینځ څخه بیدون ددی چي Excitor cellsسره سینپس شی تیریری دغه میالین لرونکی الیاف حشوی اعصاب جوړوی دغه اعصاب په دری ډوله دي.

- لوی حشوي عصب : نوموړی عصب له ۵-۹ صدری ګنګلیاوو نه منشه اخلی وروسته له منشاء نه حجاب حاجز سوری کوي او د Celiac plexusپه عقدي کی له excitor cells سینپس کیږی.
- کوچنی حشوي عصب: دا عصب له لسمی او یولسمی صدری ګنګلیاو نه منشاء اخلی د حجاب حاجز له سوری کیدو وروسته د celiac plexus د سفلي برخی په عقداتو کی له excitor cells سره synapse کیږی.
- ښکتني حشوي عصب : نوموړی عصب له دولسم صدری عقده څخه منشاء اخلی چي د حجاب حاجز له سوري کیدو بعد د کلیوی ضفیری د عقداتو له excitor cells سره سینپس کیږی همدارنګه د اول او دوهم قطنی عقداتو نه چي کوم اعصاب منشاء اخلی د سفلي ساریقی ضفیره د عقده له excitor cells سره سینپس کیږی.

د پورته تشریح څخه داسی معلومیږی چي حشوي اعصاب له قبل العقدوی الیاف نه ترکیب شوی دی. او بعد العقدوی الیاف ئي له هغه excitor cells نه چي په celiac plexus ganglia, Renal plexus ganglia او inf mesenteric plexus ganglia کی قرار لري منشاء اخلی او دغه الیاف بیا د احشاؤ د ملساء عضلاتو او غدواتو د تعصیب لپاره په بطن کی توزیع کیږی (۷).

الف ـ ځنی الیاف د excitor nerve cells د جسمو له دینډرایت سره د ملاتیرداړو خواوعقداتو کی synapse کیږی ، د excitor عصبی حجراتو اکسون چي غیرمیالینی دی د post ganglionic nerve fibers په نوم یادیږی.

د gray rami communicants په شکل د ملاتیرداړو خواوعقداتو نه خارج او د صدری نخاعي په شعباتو کی توزیع کیږی تر څو د اوعیو عضلی طبقه ، خولو غدوات او د پوستکی دویښتانو نیغوونکی عضلاتو تعصیب کړي.

ب – هغه الیاف چي د ملاتیرداړو خواوعقداتو ته د سینی په علوی قسمت کی د اخلیږی ممکن په سمپاتیک جذعه کی د رقبی ناحیې تر عقده پوری پورته شی چي بیا هلته د excitor cells سره ساینپس کیږی دلته بیا بعد العقدوی الیاف د gray rami communicants په شکل له سمپاتیک جذع نه خارجیږی او اکثریت د دوی د رقبی فقراتو د شوکی جذورو سره یو ځای کیږی همدارنګه هغه قبل العقدوی الیاف چي د ښکتنی برخی د سینی او پورتنیو دوو قطنی سګمنتونو له لاری د سمپاتیک جذعی ته داخلیږی (۲).

په سمپاتیک جذع کی ښکته تر هغه عقداتو پوری چي په لاندینی قطني او عجزی ناحیو کی قرار لری ورځی چي بیا هلته د Excitor cells سره سینپس کیږی چي بیا بعد العقدوی الیاف د Gray rami communicants په شکل له سمپاتیک جذع خارجیږی بیا دا الیاف د قطنی ، عجزی او عصعصی شوکی اعصابو سره یو ځای کیږی.

ج- ځنې preganglionicالیاف چي د سمپاتیک جذع په

پورته شي (۵).

پاراسمپاتیک عصبي سیستم

مرسله عصبی الیاف

د اتونومیک سیستم ددی برخی د ارتباطي حجراتو جسمونه په دماغ او د نخاع په عجزی سیکمینتونو کی موقعیت لري ددی برخي د هغه connector cells جسمونه چي په د ماغ کی موقعیت لري د دریم ، اووم ، نهم او لسم قحفی ازواجو د منشاء هستي تشکلیلوی او د همدي حجراتو اکسون په حقیقت کی پورته قحفی ازواج تشکلیوی.

مرسله عصبی الیاف

له احشاؤ نه afferent myelinated عصبی الیاف د سمپاتیک عقدي له لاری بیدون ددی چي excitor cells سره سینپس شی شوکی عصب ته د white rami communicants له لاري د اخل او ددی عصبی الیافو حجروی جسمونو ته چي د مربوطه شوکی عصب په post root ganglion کی موقعیت لري څان رسوي ددی عصبی حجراتو د جسمونو مرکزی اکسونونه بیا نخاع شوکی ته داخل او د local reflex د مرسله برخه په جوړیدو کي برخه اخلي او هم کیدای شی چي علوي Autonomic centers ته کوم چي په دماغوکی موقعیت لري

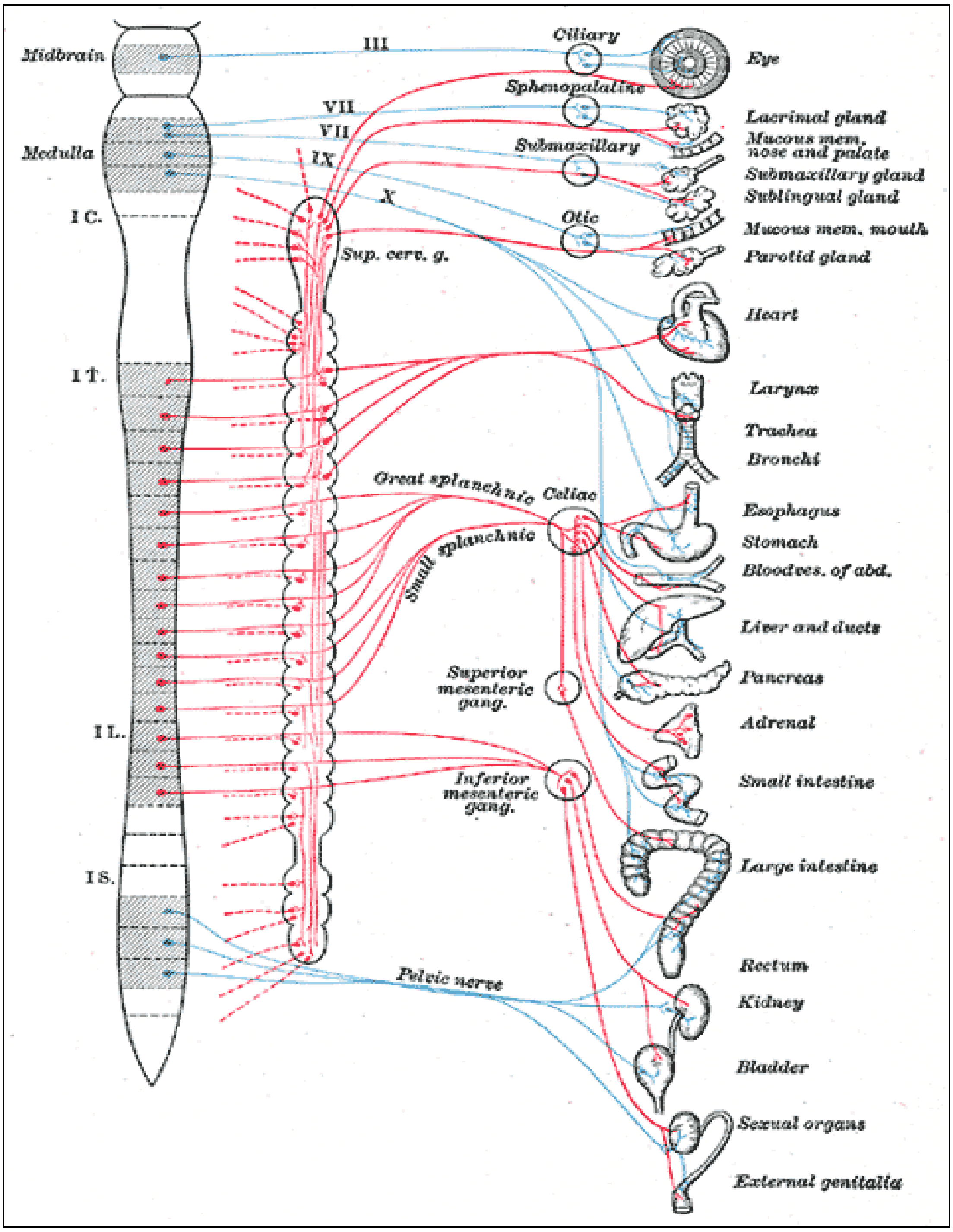

دی چي ددوی جسمونه د نخاع په عجزی ناحیه کی lat gray horn جوړ کړي.ددی عصبی حجراتو میالین لرونکی اکسون د نخاع شوکی څخه د مربوطه عصب د قدامی عصبي ریبنی له

د پاراسمپاتیک د عجزی برخی د connector cells جسمونه د نخاع د دوهم ، دریم او څلورم عجزی سکمینتونو په Gray matterکی موقیت لري ، ددی حجراتو تعداد دومره زیات نه

د truncal برخه د نخاع شوکی په dorsal rootاو د سمپاتیک عقدې باندی ویشل کیږی ، د زړه پاراسمپاتیک اعصاب د vagalد برخی څخه منشه اخلي ، د پاراسمپاتیک اعصابو اکثره برخه په شمول د سر د ganglia د glial cellsڅخه منشه اخلي.

ENS د vagal neural crestڅخه سرچینه اخلی ، ENS د خلورمی نه تر اوومی اونی د انکشاف کی کولمو ته migration کوی د انکشاف په ۲۴ اونی کی نیوروترانسمیتر په کی منځ ته راځي د ماشوم د ولادت څخه لږ وروسته په کولمو کی حرکت منځ ته راوړي (۱۰).

هغه چې په جراحی کی باید ورته پاملرنه وشي

Horner syndrome یو بطی او نادر حالت دی کوم چې ځینې وخت د unilateral ptosisپه شکل تظاهر کوی په داسی حال کی چې reactive pupil وی او په ثانوی ډول د oculosympathetic pathway د تخریب له کبله facial anhidrosis منځ ته راځي ، د غه زیان کیدای شی د بصلی د وحشی دیدلوری د احتشاء له کبله مرکزی سرچینه ولری او یا داچې په محیط کی د سینی د جراحی له کبله او یا د تایراید د عملیاتو په وخت کی کیدلی شی منځ ته راشي ، ولی په اکثریت پیښو کی یی سرچینه مرکزی وي (۷).

Hyperhidrosis یوه معموله ناروغی ده په دی ناروغی کی په مخ ، د لاسونو او پښو په ورغو کی او تخرگونو کی خولي بهیدنه زیاتي وی. ددی ناروغی اصلی علت نه دی معلوم ولی بیا هم په دی ناروغی کی cholinergicفعالیت زیاتیږی ، تداوی یی هم کلینکی او یا جراحي پروسجر دی ، د کلینک لې اړخه یی تداوی داسی ده چې anti-cholinergicلکه clonidine, calcium channel blocker او یا gabapentin باید توصیه شي. معمول او ابتدای جراحی پروسجر چې دغه ناروغانو ته اجرا کیږی عبارت دی له resection, ablation او یا د سینی د سمپاتیک ځنځیر بندونه ده.

لکه څرنگی چې خپل سره عصبی سیستم یو وسیع طبعیت لري ، نو ځکه یو شمیر زیات خلات کولی شی چې دغه سیستم متاثره کړي چې له ډلی څخه یې یو شمیر عبارت دي له -

- ارثي

Amyloidosis
Fabry disease
Hereditary sensory autonomic neuropathy
Porphyria

- کسبي

شکر
دویني دومداره بیماري
توکسین او دارمل
مختلف انتانات
Autoimmune like GBS
عصبی افات لکه Parkinson
تومورونه

لکه څرنگی چې autonomic neuropathyپه هر سیستم کی منځ ته راتللی شی ، ولي orthostatic hypotension ترتولو معمول autonomic dysautonomia ده. د اورتوستاتیک

لاري خارجیږی ، د عجزی اعصابو له پرینودو وروسته حوصلی حشوی جذع جوړوی د پاراسمپاتیک اعصابو preganglionic بهرورونکی عصبی الیاف له excitor cells سره چې په محیطی gangliaکی کوم چې هغه احشاؤ ته چې ددې اعصابو په واسطه تعصیبیږی نژدی موقعیت لري ساینپس کیږي.

دا peripheral gangliaچې قبل العقدوی الیاف په کې له excitor cellsسره سیناپس کیږی عبارت دي له submandibular ganglion, pterygopalatine ganglion, ciliary ganglion او otic ganglion څخه د حوصل حشوی اعصابو preganglionicالیاف له هغه excitor cellsسره چې په pelvic plexus کی موقعیت لري سیناپس کیږی د پاراسمپاتیک اعصابو postganglionic عصبی الیاف غیرمیالینی دي معمولآ د سمپاتیک اعصابو د post ganglionicالیافو په نسبت لنډ وي (۴).

موصله عصبی الیاف

د پاراسمپاتیک سیستم د موصله میالین لرونکی عصبی الیاف له احشاؤ نه د دوی د مربوطه عصبي حجراتو جسمونو ته چې د قحفی اعصابو په حسی عقداتو او یا د عجزی نخاعي اعصابو په خلفی حشوی عقداتو کی موقعیت لري ورځی ددی عصبی حجراتو مرکزی اکسونونه بیا مرکزی عصبي سیستم ته داخل او د موضعی عکس العمل قوس په جوړیدو کی برخه اخلی او یا دا چې د خپل سره عصبی سیستم علوي مراکزو ته چې په دماغ کی موقعیت لری ورځي (۴).

د کولمو عصبي سیستم (Enteric nervous system)

دغه سیستم دعقداتو لرونکي ضفیرو څخه جوړ شویدي یوه یې myenteric (Auerbach) او بله یې submucosa (Meissner)ادي. د myenteric ضفیره د هضمي سیستم د اوږدو او دایروی عضلی الیافو ترمنځ موقعیت لری اودوهمه یې د محاطی غشاء لاندی یعنی په submucosalکی موقیت لري.

د کولمو عصبي سیستم په خپل سر د موضعی رپلیکسونو په مقابل کی دندې تر سره کوی لاکن ځینې وختونو کی د بهر څخه یعنی د سمپاتیک عصبي سیستم او پاراسمپاتیک عصبي سیستم څخه هم تنبهات اخلی ، کیدای شی چې دغه تنبهات د سمپاتیک د بعدالعقدوی د حجراتو څخه وی او یا داچې د پاراسسمپاتیک د قبل العقدوی د حجراتو څخه وي.

د submucoal ضفیره د کولمو په دیوال کی د اویو او الکترولایتونو حرکت تنظیموی ، او myenteric ضفیره د کولمو د عضلی طبقی د دایروی او اږودو الیافو حرکات تنظیوی ترڅو د کولمو استداري حرکات په منظم ډول ترسره کړی.

دکولمو عصبي سیستم هم ډیر نږدوالی مرکزی عصبي سیستم ته لری دکولمو عصبي سیستم حجرات هم کیدای شی دوه قطبی وی یا کاذب دوه قطبی او څو قطبی وی ، دکولمو عصبي سیستم کی هم لکه مرکزی عصبي سیستم د ۳۰ څخه زیات نیوروترانسمیتر دندی ترسره کوي هغه چې ډیر په کی معمول دی کولینرجیک او nitrergic ټرانسمیتر دي (۸).

د خپل سره عصبی سیستم امبریولوژی

محیطی عصبی سیستم د neural crestد حجراتو څخه سرچینه اخلی ، نیرول کریسټ د محوري اړخ خواته په cranial, vagal, truncal او په lumbosacralباندی ویشل کیږي.

هايپوټنشن تر ټولو متبارز او معمول اعراض عبارت دی له کمزوری سردردری ، tunnel visionاو ناراحتی د سر اورمیره او سینی په برخه کې او همدارنګه بعضی وختونه د محیطی رګونو د مقاومت له کبله د supine hypertension په شکل تظاهر کوي کوم چې د natriuresisتولد سبب ګرځي کوم چې په نتیجه کی orthostatic hypotensionته سریعت ورکوي. همدارنګه دلته یو تعداد نوره زیات سالم تنبهات موجود دی کوم چې د وینې د فشار د زیاتوالی او یا د وینې د فشار د کموالی سبب ګرځي.

د orthostatic hypotension معاینه معمولاً د orthostatic testپه ذاریعه صورت نیسی هغه داسی چې په دوامداره ډول سره د وینې فشار او د زړه ضربان د ولاړی او supine په حلاتو کی کنټل کیږی ، د orthostatic testځخه علاوه یو بل ټیست دی چې د tilt-table test په نوم یادیږی ولی وروستنی ټیست نظر orthostatic testته یی موثریت لږ کم دی ولی مریض په کی ځان هوسا احساسوي (۲).

اکثر حالات کوم چې ENS متاثره کوی ولادی سرچنه لري اکثره یی د ماشومتوب په لومړیو ورځو شپو کی کلینکی تظاهرات ورکوي د ENS اصلی دنده د کولمو د ملساء عضلاتو رخاوت دی که چیری د ENS الیاف په ساحه کی وجود ونه لری ، د مربوطه ځای کولمی متقبضی وی د بندوالي سبب ګرځي ، کله چې د نومړی سیستم الیاف په ساحه کی موجود نه وی مختلف اعراض ورکو ی لکه gastroesophageal reflux ، د هاضمی تشوشات ، قبضیت ، د ګیډی دوامداره دردونه د کولمو تخرشییت او داسی نور. بعضی وختونو کی د ENS د الیافو نه موجودیت داسی بیماری منځ ته راوړي چې د ژوند سره توافق نه کوي لکه Hirschsprung disease په دی ناروغی کی ENS عصبی الیاف د کولو په ورستنی برخه کی شتون نه لری ، یا داچې عقداتو نه وی تشکل شوی او یا داچې غیر نارمل انکشاف یې کړی وي ، په دی ناروغی کی ماشومان د ژوند په لومړیو ورځو شپو کی قبضیت لري ،کانګی لري لوییدنه یی مختله وی ، چې په پایله کی د مړینی سبب ګرځي(۵).

References

1. Wolsey R, Kogly T. Youman Textbook of neurosurgery 8th Edition, Baclor University of Glas gow London Inc. chapter 2018, 980, 981, 982, 983.
2. Mark Greenberg S. Hand book of Neurosurgery 7th Edition, Neurosurgery University of south Florida Tampta, library of congress cataloging-in - publication, Inc. 2019, 672-677.
3. James D, Fix PHD. High-Yield Neuroanatomy 6th Edition the Lippincott Williams & winkins Inc. Chapter 2008;20:130-139.
4. Moore, Keith L, Dalley Arthur F. Clinically oriented Anatomy 5th Edition the Lippincott Williams & Wilkins, Inc. chapter 2017;7:887-898.
5. Inderibir Singh. Text book of Neuroanatomy 5th Ediation, Jupyee books publication Inc. 2018;2(14):590-612.
6. Richard Drake L. Gray’s Anatomy for students 38th Edition, copy right JAMA Published 2018, 1633-1636.
7. Azmat SL, Spenky Q, Lak BK. Sotta operative neurosurgery Text book. 9th Edition. The McGraw-hill companies, Inc chapter 2016;19:1190-1197.
8. htpp//www.japanneurosuergery.com,www.emedecin.com, www.turky neurosuery.com
9. Gray’s anatomy for student 4th edition – Elsevier page 29, 30, 31.
10. James D, Fix, PHD. High-Yield Neuroanatomy 6th Edition the Lippincott Williams & Winkins Inc. Chapter 2016;20:130-139.
11. www.neuroanatomy.com, www.analoganatomy.com, www.tukbaby anatomy.com